

Síndrome de Edwards, un desafío clínico: Reporte de caso.

Edwards Syndrome, a Clinical Challenge: Case Report.

Síndrome de Edwards, um Desafio Clínico: Relato de Caso

 Humberto Camacho Delgadillo ¹

 Andrea Paola Valdez Valeriano ²

Resumen.

El síndrome de Edwards es un trastorno polimalformativo causado por la presencia de tres cromosomas en el par 18. Está relacionado con la edad materna avanzada y puede presentarse en toda la población, independientemente de raza o ubicación geográfica.

Este síndrome se caracteriza por múltiples malformaciones que afectan el crecimiento, así como por alteraciones craneofaciales, toracoabdominales, en las extremidades, la piel y faneras, además de anomalías neurológicas, cardíacas y pulmonares. Su pronóstico es reservado, con una alta mortalidad y un elevado riesgo de discapacidades graves.

En este informe presentamos un caso clínico basado en un diagnóstico clínico presuntivo, dado que no se disponía de técnicas de diagnóstico genético. El caso reúne la mayoría de las anomalías más frecuentes descritas para este síndrome, lo que permite sustentar el diagnóstico clínico.

Se destaca la importancia de la identificación prenatal de posibles anomalías clínicas mediante técnicas adecuadas, ya que estas permiten una mejor interpretación y manejo médico del caso, así como brindar apoyo emocional y orientación genética a la familia.

Palabras claves: Trisomía 18, Malformaciones congénitas, Diagnóstico clínico, Orientación genética.

Abstract.

Edwards syndrome is a polymalformative disorder caused by the presence of three chromosomes in pair 18. It is associated with advanced maternal age and can occur in any population, regardless of race or geographic location.

This syndrome is characterized by multiple malformations affecting growth, as well as craniofacial, thoracoabdominal, extremity, skin, and appendage abnormalities, along with neurological, cardiac, and pulmonary anomalies. The prognosis is poor, with high mortality rates and a significant risk of severe disabilities.

In this report, we present a clinical case based on a presumptive

Correspondencia a:

¹ Hospital Obrero N.º 9, Cobiya, Bolivia

² Universidad Técnica Privada Cosmos. Cobiya, Bolivia

Email de contacto:

humbertocamachod@gmail.com

dravaldezvaleriano@gmail.com

Recibido para publicación:

08 de octubre del 2024

Aceptado para publicación:

27 de noviembre del 2024

Citar como:

Camacho Delgadillo H, Valdez Valeriano AP. Síndrome de Edwards, un desafío clínico Reporte de caso.: Reporte de caso. Recisa UNITEPC. 2024;11(2):41-6.



Esta obra está bajo una [Licencia Creative Commons Atribución-NoComercial 4.0 Internacional](https://creativecommons.org/licenses/by-nc/4.0/).

clinical diagnosis, as genetic diagnostic techniques were unavailable. The case exhibits most of the frequent anomalies described for this syndrome, supporting the clinical diagnosis.

The importance of prenatal identification of potential clinical anomalies through appropriate techniques is emphasized, as this facilitates better medical interpretation and management of the case, in addition to providing emotional support and genetic counseling for the family.

Keywords: Trisomy 18, Congenital malformations, Clinical diagnosis, Genetic counseling.

Resumo.

A síndrome de Edwards é um transtorno polimalformativo causado pela presença de três cromossomos no par 18. Está associada à idade materna avançada e pode ocorrer em qualquer população, independentemente de raça ou localização geográfica.

Essa síndrome é caracterizada por múltiplas malformações que afetam o crescimento, além de alterações craniofaciais, toracoabdominais, nas extremidades, na pele e seus anexos, assim como anomalias neurológicas, cardíacas e pulmonares. O prognóstico é reservado, com altas taxas de mortalidade e um risco significativo de deficiências graves.

Neste relato, apresentamos um caso clínico baseado em um diagnóstico clínico presuntivo, uma vez que não havia disponibilidade de técnicas de diagnóstico genético. O caso reúne a maioria das anomalias mais frequentes descritas para essa síndrome, sustentando o diagnóstico clínico.

Destaca-se a importância da identificação pré-natal de possíveis anomalias clínicas por meio de técnicas apropriadas, pois isso permite uma melhor interpretação e manejo médico do caso, além de oferecer suporte emocional e orientação genética à família.

Palavras-chave: Trissomia 18, Malformações congênitas, Diagnóstico clínico, Orientação genética.

Introducción.

El síndrome de Edwards fue descrito por primera vez en 1960 como una anomalía polimalformativa originada por un trastorno cromosómico autosómico, caracterizado por la presencia de un cromosoma extra en el par 18, también conocido como trisomía 18 (1,2).

La frecuencia de este síndrome se sitúa entre 1 en 6,000 y 1 en 13,000 nacidos vivos, sin predilección por raza o región geográfica. Se ha identificado una asociación con la edad materna avanzada, especialmente en mujeres mayores de 35 años, lo que incrementa el riesgo de presentación (2).

Las características clínicas principales incluyen retraso del crecimiento, alteraciones neurológicas, anomalías craneofaciales, toracoabdominales, deformidades en las extremidades, alteraciones en piel y faneras, así como en órganos internos (3).

El pronóstico del síndrome de Edwards es reservado, ya que la mayoría de los casos terminan en interrupciones espontáneas del embarazo. En los nacimientos que llegan a término, se estima que aproximadamente el 45 % de los neonatos fallece durante

el parto y que, entre los sobrevivientes, el 95 % muere en su primer año de vida. Las causas principales de mortalidad están relacionadas con malformaciones cardíacas, complicaciones pulmonares como apneas o hipertensión pulmonar, y trastornos neurológicos, incluyendo apneas centrales (4).

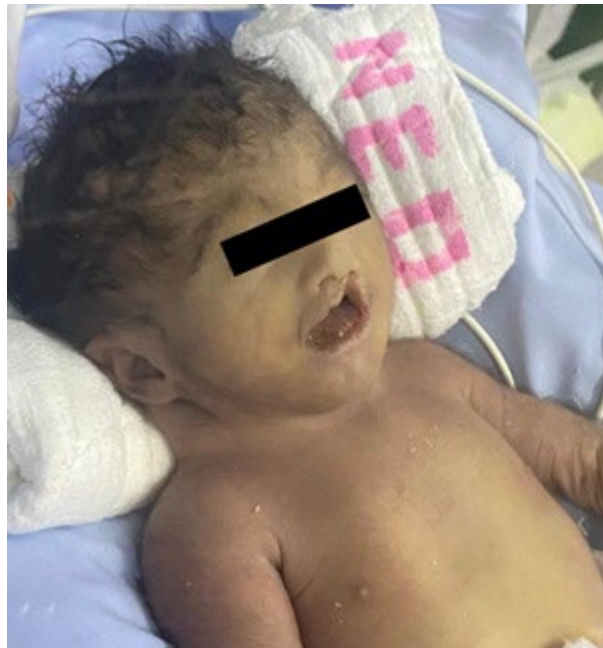En este contexto, nuestro objetivo es destacar la importancia de identificar las características clínicas de este síndrome, basándonos en los hallazgos más frecuentes reportados en la literatura. Asimismo, subrayamos la necesidad de promover el diagnóstico prenatal, a fin de brindar orientación y apoyo integral a las familias frente a los desafíos relacionados con la mortalidad y las limitadas expectativas de supervivencia asociadas a esta condición.

Caso clínico.

Recién nacido femenino, obtenido por cesárea segmentaria programada debido a gestación de 38 semanas y distocia de presentación (presentación podálica). Padre de 29 años y madre de 37 años, primigesta nulípara, con ocho controles prenatales y tres ecografías de rutina normales realizadas a las 9, 20 y 36 semanas de gestación. Sin antecedentes patológicos ni malformaciones en la familia materna o paterna. Serologías maternas negativas.

Producto femenino nacido con 35 semanas de gestación, peso al nacimiento de 2400 gramos, talla de 45 cm (percentil adecuado para la edad gestacional) y perímetro cefálico de 34.5 cm (percentil 90). Presentó ausencia de llanto, hipotonía y cianosis al nacer, por lo que se administró reanimación neonatal con ventilación a presión positiva (un ciclo). Apgar de 5 al primer minuto y de 7 al quinto minuto. Debido a dificultad respiratoria y cianosis persistente, se trasladó a la unidad de cuidados intensivos neonatales.

Figura 1: Alteraciones craneofaciales, mamilas hipoplásicas y separadas.



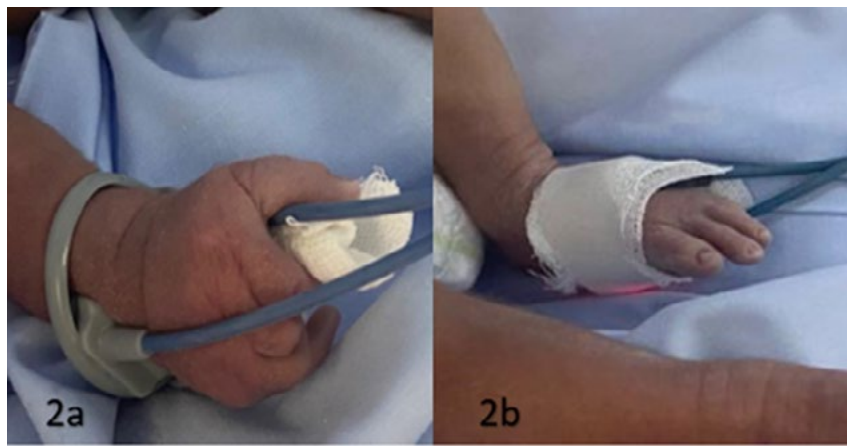
Fuente: propia con autorización

En el examen físico inicial, se observaron hipotonía, acrocianosis y occipital prominente. A nivel facial, presentaba hirsutismo frontal, fisura palpebral corta, hipertelo-

rismo, pabellones auriculares displásicos y de baja implantación, micrognatia, fisura labioalveolopalatina izquierda y cuello corto con piel redundante en la región de la nuca (Figura 1).

A nivel torácico, se evidenciaron mamilas hipoplásicas y separadas; a la auscultación, murmullo vesicular conservado y ruidos cardíacos normales sin agregados. En el abdomen, se identificó un cordón umbilical con vasos sanguíneos supernumerarios. En las extremidades superiores, se observó superposición de los dedos (segundo sobre tercero y quinto sobre cuarto) (Figura 2a). En las extremidades inferiores, se evidenció primer dedo corto y uñas hipoplásicas (Figura 2b).

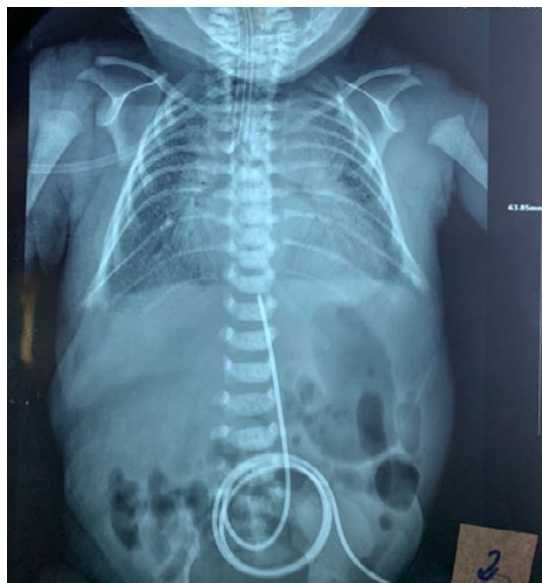Figura 2: a) Superposición de dedos de la mano; b) Primer dedo del pie corto, uñas hipoplásicas.



Fuente: propia con autorización.

El estudio radiológico de tórax mostró núcleos de osificación reducidos en el nivel óseo, cardiomegalia (índice cardiotorácico de 0.66), hiperflujo e hipertensión venocapilar (Figura 3). La gasometría arterial realizada a la hora de vida evidenció acidosis mixta con hipercapnia e hipoxemia. No se logró realizar el cariotipo.

Figura 3: Cardiomegalia con hiperflujo, núcleos de osificación reducidos.



Fuente: propia con autorización.

El paciente recibió soporte ventilatorio (ventilación mecánica), hidratación parenteral

y sedación. Sin embargo, presentó una evolución desfavorable, falleciendo a las 36 horas de vida.

Discusión

Si bien el síndrome de Edwards tiene como estándar de oro la identificación de la trisomía 18 mediante cariotipo, este recurso no siempre está disponible. Sin embargo, existen numerosos signos clínicos presentes en más del 50 % de los casos de este síndrome (1), lo que facilita reconocer las características necesarias para identificar el cuadro y distinguirlo de diagnósticos diferenciales, como el síndrome de Patau, el síndrome de Pena-Shokier y el síndrome CHARGE (4).

Otro aspecto relevante es la importancia del diagnóstico precoz, idealmente durante la gestación, mediante estudios ecográficos específicos como la translucencia nuchal y el estudio morfológico, que permiten generar una sospecha diagnóstica. Esta debe confirmarse mediante estudios invasivos prenatales, como la amniocentesis o la biopsia de vellosidades coriales, entre otros (3,5).

En el caso presentado, a pesar de la limitación laboratorial debido a la falta de estudios genéticos como el cariotipo, no se puede descartar este tipo de patologías. El diagnóstico se sustenta en la presencia de la mayoría de las anomalías clínicas características del síndrome de Edwards (Tabla 1), así como en hallazgos radiológicos, como la evidente cardiomegalia, altamente sugestiva de una cardiopatía congénita, una anomalía frecuente en estos pacientes. Además, la edad materna avanzada constituye un factor de riesgo significativo para este síndrome (2).

Es importante señalar que la madre del recién nacido realizó ocho controles prenatales y al menos tres ecografías durante la gestación, en las que no se detectaron alteraciones sugestivas en el feto.

Tabla 1: Anomalías clínicas más frecuentes en el síndrome de Edwards

ANOMALIAS CLINICAS	TRISOMIA 18 (%)	CASO
Criptorquidia	100	
Uñas hipoplásicas	100	+
Deficiencia de crecimiento	96	
Micrognatia	96	+
Occipital prominente	91	+
Hipertelorismo mamario	90	+
Anomalías cardiovasculares	85-90	+
Sobre posición de los dedos	89	+
Orejas hipoplásicas	88	+
Boca pequeña	86	
Luxación congénita cadera	82	
Fisura palpebral pequeña	80	+
Calcáneo prominente	77	
Microcefalia	70	
Esternón corto	68	
Hernia umbilical/inguinal	67	
Hipotonía/hipertonía	60	+
Anomalías renales	30	
Defecto radial de extremidades	5-10	

Fuente: (Adaptado de Zen PR, Rosa RF, et al.)

Actualmente, se recomienda priorizar el tamizaje prenatal para identificar posibles alteraciones cromosómicas, como las trisomías, ya sea mediante métodos invasivos o no invasivos. Este enfoque permite orientar a los padres sobre las posibles interrupciones espontáneas del embarazo, las expectativas de sobrevivencia del recién nacido y las implicaciones éticas. Además, la literatura actual sugiere evitar la reanimación neonatal y el uso de medidas extraordinarias en estos casos, considerando la baja expectativa y calidad de vida asociada a estos pacientes (4,6).

Conflicto de intereses.

El presente trabajo no tiene conflicto de intereses.

Fuente de financiamiento.

El estudio fue autofinanciado.

Contribución de los autores.

El aporte de los autores es equitativo

Aceptación.

Este artículo fue aprobado por el Editor de la revista.

Referencias bibliográficas.

1. Edwards JH, Harnden DG, Cameron AH, Crosse VM, Wolff OH. A new trisomic syndrome. *Lancet* 1960;1:787-90
2. Perez A. Síndrome de Edwards (trisomía 18). *Sociedad española de Pediatría* 2012; 5:33-36.
3. Cabrera MC, Ortiz G, Alfonso EO, Esteche R. Síndrome de Edwards: desde el diagnóstico prenatal hasta el neonatólogo. *Pediatr. (Asunción)* 2021; 48(3): 216-220. Disponible en: http://scielo.iics.una.py/scielo.php?script=sci_arttext&pid=S1683-98032021000300216&lng=en.
4. Balansudaram P, Avulakunta I. Edwards Syndrome. *StatPearls publishing* 2024; Jan-. Disponible en: <https://www.ncbi.nlm.nih.gov/books/NBK570597/>
5. Santos M. Vinicius H. Resumo de síndrome de Edwards: genética, manejo e mais. *EstrategiaMed* 2023; Junho. 6(78)
6. Zen PR, Rosa RF, et al. Apresentações clínicas não usuais de pacientes portadores de síndrome de Patau e Edwards: um desafio diagnóstico? 2008. *Rev Paul Ped. Sept*; 26 (3).