


Uso de quimioterapia tópica para neoplasia escamosa de superficie ocular.

Use of Topical Chemotherapy for Ocular Surface Squamous Neoplasia.

Uso de Quimioterapia Tópica para Neoplasia Escamosa da Superfície Ocular.

 Gadiel Rios Martínez ¹

 Armando Caballero ¹

 Andrea Karen Ochoa Rodas ¹

 Adrian Danthe Gonzales Urzagaste ¹

Resumen.

La neoplasia escamosa de la superficie ocular (NESO) incluye lesiones desde displasia leve hasta carcinoma invasivo, afectando conjuntiva y córnea. Aunque la escisión quirúrgica es el tratamiento tradicional, la quimioterapia tópica, como el 5-Fluorouracilo (5-FU), ha demostrado ser una alternativa efectiva y menos invasiva, permitiendo tratar lesiones visibles y subclínicas mientras preserva la anatomía ocular y evita complicaciones quirúrgicas.

Un caso clínico presentó a un paciente de 37 años con una lesión progresiva en el ojo derecho. La ultrabiomicroscopía confirmó NESO sin infiltración ocular profunda. Se optó por 5-FU en ciclos intermitentes de cuatro semanas, logrando controlar efectos secundarios como hiperemia conjuntival con lubricantes y esteroides.

Tras cinco meses de tratamiento, se evidenció una reducción significativa de la lesión. Este caso subraya la efectividad del 5-FU como alternativa no quirúrgica para NESO, con adecuada tolerancia y resultados óptimos cuando se combina con seguimiento clínico estrecho.

Palabras clave: Ultrabiomicroscopía, Tratamiento alternativo, Seguimiento clínico, Lesiones oculares.

Abstract.

Ocular surface squamous neoplasia (OSSN) includes lesions ranging from mild dysplasia to invasive squamous cell carcinoma, affecting the conjunctiva and cornea. While surgical excision has traditionally been the standard treatment, topical chemotherapy, such as 5-Fluorouracil (5-FU), has proven to be an effective and less invasive alternative. This approach treats both visible and subclinical lesions, preserves ocular anatomy, and avoids surgical complications.

A clinical case involved a 37-year-old male patient presenting

Correspondencia a:

¹ Universidad Técnica Privada Cosmos UNITEPC. Centro de investigación de medicina. (CIMU). Cochabamba Bolivia.

Email de contacto:

gadiel_inti@outlook.com

armandocaballero808@gmail.com

ochoarodaskaren@gmail.com

adriangonzales979@gmail.com

Recibido para publicación:

08 de noviembre del 2024

Aceptado para publicación:

27 de diciembre del 2024

Citar como:

Rios Martínez G, Caballero A, Ochoa Rodas AK, Gonzales Urzagaste AD. Uso de quimioterapia tópica para neoplasia escamosa de superficie ocular. *Revista UNITEPC*. 2024;11(2):47-51.



Esta obra está bajo una [Licencia Creative Commons Atribución-NoComercial 4.0 Internacional](https://creativecommons.org/licenses/by-nc/4.0/).

with a progressive lesion in the right eye. Ultrabiomicroscopy confirmed OSSN without evidence of deep ocular wall infiltration. The treatment plan consisted of intermittent cycles of 5-FU over four weeks, effectively managing side effects like conjunctival hyperemia with lubricants and steroids.

After five months of treatment, a significant reduction in lesion size was achieved. This case underscores the efficacy of 5-FU as a non-surgical alternative for OSSN, demonstrating good tolerability and optimal outcomes when combined with close clinical follow-up.

Keywords: Ultrabiomicroscopy, Alternative Treatment, Clinical Follow-Up, Ocular Lesions.

Resumo.

A neoplasia escamosa da superfície ocular (NESO) inclui lesões que variam de displasia leve a carcinoma invasivo de células escamosas, afetando a conjuntiva e a córnea. Embora a excisão cirúrgica tenha sido tradicionalmente o tratamento padrão, a quimioterapia tópica, como o 5-Fluorouracil (5-FU), provou ser uma alternativa eficaz e menos invasiva. Esse método permite tratar lesões visíveis e subclínicas, preservando a anatomia ocular e evitando complicações cirúrgicas.

Um caso clínico envolveu um paciente masculino de 37 anos com uma lesão progressiva no olho direito. A ultrabiomicroscopia confirmou NESO sem evidências de infiltração profunda na parede ocular. O plano de tratamento consistiu em ciclos intermitentes de 5-FU ao longo de quatro semanas, controlando eficazmente efeitos colaterais como hiperemia conjuntival com o uso de lubrificantes e esteroides.

Após cinco meses de tratamento, observou-se uma redução significativa no tamanho da lesão. Este caso destaca a eficácia do 5-FU como uma alternativa não cirúrgica para NESO, demonstrando boa tolerância e resultados favoráveis quando combinado com um acompanhamento clínico rigoroso.

Palavras-chave: Ultrabiomicroscopia, Tratamento Alternativo, Acompanhamento Clínico, Lesões Oculares.

Introducción.

La neoplasia escamosa de la superficie ocular (NESO) es un término que engloba un espectro de lesiones que van desde la displasia leve hasta el carcinoma invasivo de células escamosas, afectando principalmente la conjuntiva y la córnea. Aunque históricamente el tratamiento primario ha sido la escisión quirúrgica, en las últimas décadas la quimioterapia tópica ha emergido como una alternativa eficaz y menos invasiva (1). Esta modalidad terapéutica presenta varias ventajas, entre las que destacan la capacidad de tratar toda la superficie ocular, abordando tanto lesiones visibles como subclínicas, la preservación de la anatomía ocular, la prevención de complicaciones quirúrgicas como la formación de cicatrices y su posible uso como terapia primaria o adyuvante (2).

Los agentes quimioterapéuticos tópicos más empleados incluyen el 5-Fluorouracilo (5-FU), la Mitomicina C (MMC) y el Interferón alfa-2b (IFN- α 2b). Cada uno de estos fármacos presenta indicaciones específicas, una eficacia comprobada y un perfil particular de efectos adversos. La elección del tratamiento depende de factores como la extensión de la lesión, las preferencias del paciente y la experiencia del oftalmólogo

tratante (3). Un metaanálisis reciente realizado por Shen et al. (2021) reportó que la tasa de recurrencia asociada a la quimioterapia tópica es comparable a la observada con la escisión quirúrgica (12.2 % vs. 11.6 %, respectivamente), lo que respalda su uso como una alternativa terapéutica viable (4).

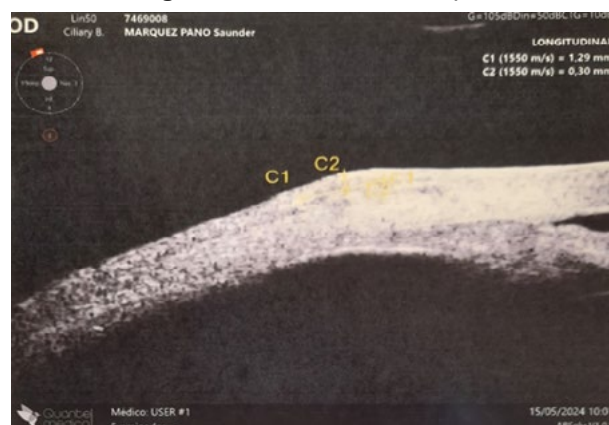El manejo de la NESO mediante quimioterapia tópica requiere un seguimiento clínico estricto, ya que puede ser necesario realizar ciclos repetidos de tratamiento. Aunque este enfoque terapéutico es generalmente bien tolerado, es imprescindible monitorear a los pacientes para identificar posibles efectos secundarios y evaluar la respuesta clínica (5). Además, estudios recientes han investigado nuevas modalidades de tratamiento, como la terapia fotodinámica y los inhibidores del punto de control inmunitario, que podrían complementar o incluso optimizar los resultados obtenidos con la quimioterapia tópica en el futuro (6).

Caso clínico.

Paciente masculino de 37 años, dedicado al transporte pesado internacional, sin antecedentes familiares de cáncer ni antecedentes patológicos o familiares de relevancia. Acude a consulta debido a la aparición de una lesión en el ojo derecho, de crecimiento progresivo durante un periodo de tres meses, acompañada de irritación ocular y sensación de cuerpo extraño. Se llevaron a cabo pruebas de laboratorio para descartar condiciones que afecten la inmunidad, incluyendo VIH y sífilis, obteniendo resultados negativos.

En el examen oftalmológico, la agudeza visual sin corrección fue de 20/20 en ambos ojos. En la biomicroscopía del ojo derecho se observó una lesión elevada, con aspecto salmón, bordes irregulares, localizada en la región limbal temporal, con un tamaño aproximado de 4 x 5 mm y presencia de vaso nutricio. Se realizó una ultrabiomicroscopía (figura 1), en la que se reportó la presencia de una neoplasia escamosa de superficie ocular en el ojo derecho, sin signos de infiltración hacia la pared ocular (figura 2).

Figura 1. Ultrabiomicroscopía.

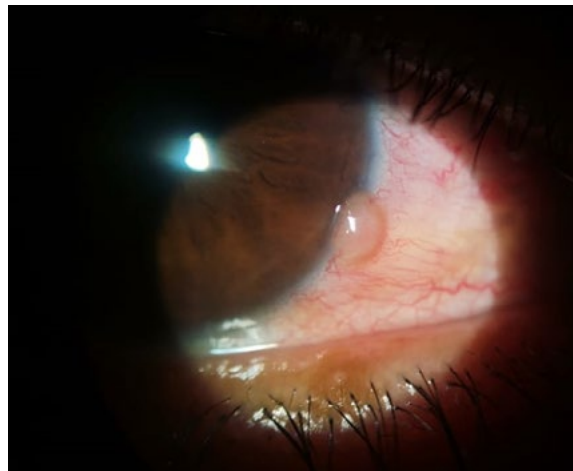

Fuente: Propia del autor.

Debido a la proximidad de la lesión al limbo esclerocorneal y el riesgo de daño corneal asociado a una posible biopsia excisional, se decidió optar por un tratamiento con quimioterapia tópica utilizando 5-Fluorouracilo (5-FU). El fármaco se administró mediante un preparado magistral en forma de colirio con una concentración de 10 mg/ml, aplicado en una dosis de una gota cada seis horas durante siete días, intercalado con tres semanas de descanso, para completar un total de cuatro ciclos. Al paciente

se le proporcionaron instrucciones detalladas sobre la correcta aplicación del colirio y medidas para minimizar los posibles efectos secundarios (7).

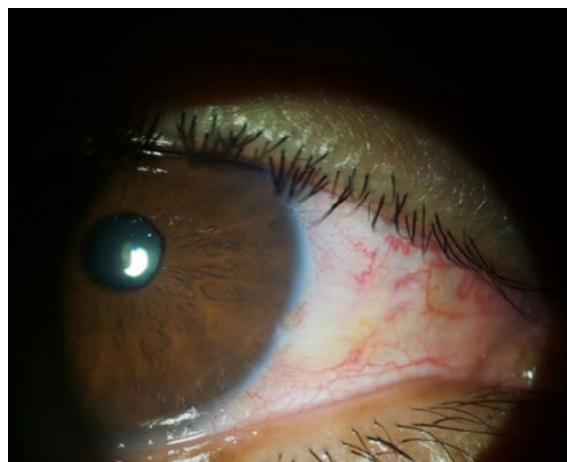Imagen 2. Lesión conjuntival.



Fuente: Propia del autor.

Durante el tratamiento, el paciente presentó hiperemia conjuntival y epitelización retardada como efectos secundarios, los cuales fueron controlados mediante el uso de lubricantes oculares y esteroides tópicos a bajas dosis. Después de cinco meses de tratamiento, se evidenció una reducción significativa del tamaño de la lesión (figura 3). En este punto, se realizó un control mediante una nueva ultrabiomicroscopía.

Figura 3. Recuperación posterior al tratamiento a los cinco meses.



Fuente: Propia del autor.

Discusión.

La quimioterapia tópica con 5-Fluorouracilo ha demostrado ser una alternativa eficaz y menos invasiva para el tratamiento de la neoplasia escamosa de la superficie ocular (NESO). Este caso destaca la relevancia de considerar factores individuales del paciente, como la presencia de comorbilidades y la preferencia por evitar procedimientos quirúrgicos, con el fin de personalizar el enfoque terapéutico.

Aunque el uso de quimioterapia tópica puede estar asociado con efectos adversos locales, estos suelen ser transitorios y controlables con medidas de soporte, como lubricantes oculares y esteroides tópicos en dosis bajas. Además, esta modalidad

terapéutica elimina el riesgo de complicaciones quirúrgicas, como infecciones o cicatrices, lo que la convierte en una opción especialmente valiosa para pacientes con mayor riesgo de dichas complicaciones.

En conclusión, la quimioterapia tópica con 5-Fluorouracilo es una opción terapéutica eficaz y segura para el manejo de la NESO, particularmente en pacientes en quienes la cirugía representa un riesgo elevado. Este caso subraya la importancia de un seguimiento clínico estrecho y una adecuada educación al paciente para optimizar los resultados terapéuticos y garantizar una evolución favorable.

Conflicto de intereses.

El presente trabajo no tiene conflicto de intereses.

Fuente de financiamiento.

El estudio fue autofinanciado.

Contribución de los autores.

El aporte de los autores es equitativo

Aceptación.

Este artículo fue aprobado por el Editor de la revista.

Referencias bibliográficas

1. Nanji, A. A., et al. (2020). Advances in the Management of Conjunctival and Corneal Intraepithelial Neoplasia. *Survey of Ophthalmology*, 65(1), 50-64.
2. Knop, E., & Knop, N. (2021). Anatomy and Immunology of the Ocular Surface. *Developments in Ophthalmology*, 58, 1-18.
3. Shields, C. L., et al. (2019). Conjunctival Tumors: Review of Clinical Features, Risks, Biomarkers, and Outcomes—The 2019 Richard K. Barr Lecture. *Asia-Pacific Journal of Ophthalmology*, 8(2), 109-120.
4. Shen, W., et al. (2021). Topical chemotherapy versus surgical excision for ocular surface squamous neoplasia: A meta-analysis. *BMC Ophthalmology*, 21(1), 163.
5. Honavar, S. G., & Manjandavida, F. P. (2019). Tumors of the ocular surface: A review. *Indian Journal of Ophthalmology*, 67(12), 1930-1946.
6. Rishi, P., et al. (2020). Ocular surface squamous neoplasia: Current perspectives. *Clinical Ophthalmology*, 14, 2669-2683.
7. Shields CL, Demirci H, Karatza EC, et al. Clinical Spectrum of Conjunctival Neoplasia and the Role of Topical Chemotherapy. *Ophthalmology*. 2020.